Universidade Presidente Antônio Carlos
Faculdade de Ciências da Saúde
Fisioterapia

DISPLASIA DO DESENVOLVIMENTO DO QUADRIL

Liviane Gonçalves
Marina Dias Sarmento
Ruan Renault
Taihene Bargiona
Talita dos Santos

Juiz de Fora
2011

Liviane Gonçalves

Marina Dias Sarmento

Ruan Renault

Taihene Bargiona

Talita dos Santos

DISPLASIA DO DESENVOLVIMENTO DO QUADRIL

Trabalho apresentado ao curso de Fisioterapia da Faculdade de Ciências da Saúde, da Universidade Antônio Carlos como requisito parcial para obtenção do título de graduado em Fisioterapia.
Professor Cezar Carvalho Esteves

Juiz de Fora

2011

ÍNDICE :

INTRODUÇÃO

Displasia do desenvolvimento do quadril (DDQ) conhecida também pelo termo Luxação ou Displasia Congênita do Quadril (LCQ) . ocorre tanto antes, como depois do nascimento.

Engloba também como é feita a descoberta da doença nas crianças, o papel do fisioterapeuta e o tratamento adequado.

Definição

A expressão displasia do desenvolvimento do quadril (DDQ) substituiu a luxação congênita do quadril porque alguns quadris, aparentemente normais ao nascimento, se tornam progressivamente sub-luxados ou luxados tardiamente.

A DDQ é uma condição progressiva, na qual as estruturas do quadril não se desenvolvem de forma adequada.

A luxação do quadril é a condição na qual a cabeça femoral está completamente separada do acetábulo desde o nascimento. Esta condição é mais rara, a não ser em crianças portadoras de síndromes ou com alterações neuromusculares.

O termo congênito implica em uma condição presente no nascimento. Tem sido reconhecido recentemente que a luxação do quadril pode se desenvolver durante o primeiro ano de vida devido à displasia dos componentes anatômicos do quadril; displasia sem luxação é clinicamente indetectável ao nascimento. O termo displasia do desenvolvimento engloba a luxação do quadril que se desenvolve no útero bem como a que ocorre no período pós natal.

Etiologia

Existem vários fatores associados simultâneamente a DDQ e a LCQ. Ambas as condições podem ser decorrentes de fatores mecânicos (tanto pré quanto pós-natais), desenvolvimento anormal (displasia propriamente dita) ou excesso de mobilidade (que se manifesta ao nascer por instabilidade do quadril).

Um posicionamento inadequado da cabeça do fêmur ainda intra útero gera uma biomecânica anormal na articulação do quadril. Neste caso, a cabeça femoral começa a ser deslocada de sua posição central, e exerce pressão sobre epífise acetabular lateral, causando um atraso tanto da ossificação quanto do crescimento do acetábulo (imaturidade acetabular). Este posicionamento inadequado pode estar associado à frouxidão ligamentar. Um outro fator que pode gerar uma imaturidade acetabular é a oligodramnia (oligodrâmnia promove o estreitamento do espaço abdominal, impedindo a versão cefálicado feto).
Fatores mecânicos associados à falta de espaço para o recém nascido no útero podem gerar uma ossificação retardada das epífises acetabulares,ou seja, displasia, o que leva

ao deslocamento secundário como um resultado da falta contorno do teto acetabular. No entanto, a luxação em si pode não estar presente ao nascimento, mas tende a ocorrer secundariamente durante o curso dos primeiros meses de vida. Esta imaturidade acetabular também pode estar associada a outras deformidades ou malformações, como pé torto congênito, assimetrias faciais, torcicolo congênito e também como componente em diversas síndromes.

Incidência

A incidência, varia não somente de país para país como também em regiões do mesmo território, em porcentagens que pode variar de 1 a 15 para 1.000. A Displasia do Desenvolvimento do Quadril na sua forma mais incipiente pode estar presente em até 10% das crianças nascidas vivas. Nas formas mais graves da displasia a incidência decresce até 2% a 3%.

Fisiopatologia

Não se sabe muito a respeito, mas admite-se que três fatores estejam relacionados à sua causa.

1.Genético: a flacidez ligamentar predisponente;

2. Hormonal: devido à liberação do hormônio relaxine pelo útero fetal, em resposta à presença de estrógenos e progesterona na circulação fetal;

3. Mecânico: posicionamento intra-uterino, nascimento de nádegas.

Na luxação persistente o acetábulo é raso e pode ser preenchido por tecido fibroso e adiposo. Como resultado disso, a cabeça do fêmur é deslocada para cima e lateralmente ao acetábulo e, pela pressão exercida no osso ilíaco, pode fazer uma depressão nesse osso formando uma pseudocavidade.

Os ligamentos podem estar estirados, devido ao deslocamento da cabeça femoral. A cápsula se alonga à medida que a cabeça femoral se desloca para cima. O rebordo fibrocartilaginoso está, freqüentemente, dobrado para dentro da cavidade acetabular e isso pode impedir a redução da luxação.

As alterações musculares ocorrem quando o tratamento inicial não teve sucesso, os músculos psoas, adutor e os da face posterior da coxa sofrem encurtamento.

Quadro clinico

Pode não haver sintomas. Os sintomas que podem ocorrer pode incluir:

- Diferentes (assimétrico) posições das pernas
- movimento reduzido no lado do corpo com o deslocamento
- Perna mais curta na lateral com o deslocamento
- Desigual dobras de gordura na coxa

Depois 3 meses de idade, a perna afetada pode ficar fora ou ser mais curta que a outra perna.

Diagnostico

O diagnóstico deve ser o mais precoce possível, pois disso dependerá o sucesso da terapia. O exame clínico é realizado com o paciente totalmente relaxado, evitando fazê-lo quando a criança estiver chorando ou agitada. As manobras devem ser aplicadas com a maior delicadeza possível. Quaisquer sinais que possam chamar a atenção, como, por exemplo, assimetria dos membros inferiores (MMII), dificuldade de abduzi-los, alargamento da pelve e aparente encurtamento dos MMII em relação ao tronco, precisam ser cuidadosamente avaliados. Para a detecção precoce da displasia do desenvolvimento do quadril, utiliza-se a manobra de Ortolani. O paciente é colocado supino no leito de exame com os quadris e joelhos fletidos em 90°, as coxas aduzidas e ligeiramente rodadas internamente. Ao realizar-se uma manobra firme de abdução e leve rotação externa das coxas, teremos a sensação tátil e, às vezes, audível de um ressalto. A importância desse sinal clínico com relação à prevenção e ao tratamento da displasia do desenvolvimento do quadril foi expressa pelas palavras de Paterson, em 1976: "Um método de diagnóstico simples, fácil de aprender, rapidamente aplicado e que, em um minuto de tempo, afastaria a criança de ser condenada a claudicar para o resto da vida." No diagnóstico tardio, podem ser observados, nas crianças portadoras de displasia do desenvolvimento do quadril unilateral, os seguintes sinais clínicos:

a) encurtamento aparente de um membro inferior (MI) em relação ao contralateral (sinal de Nelaton- Galleazzi);



b) hipotrofia do membro inferior afetado;

c) proeminência do grande trocanter do lado acometido;

d) assimetria das pregas inguinais e glúteas (sinal dePeter-Bade);

e) limitação da abdução do membro inferior acometido, com as coxas fletidas a 90° sobre o tronco e as articulações dos joelhos em flexão total, sinal descrito pela primeira vez por Joachimstal, em 1927, e divulgado por Hart,6 em 1952 .

Nos pacientes com luxação bilateral, podemos observar todos os sinais citados, sendo que, de um lado, essas alterações poderão ser mais ou menos intensa do que de outro. Ainda podemos observar que as bordas internas das coxas não se tocam, causando um verdadeiro alargamento da bacia. No exame radiográfico, em nossa opinião, os chamados sinais precoces da displasia são sinais tardios da doença. Salientamos ainda o fato de que, nos primeiros dois ou três meses de vida, a articulação é totalmente cartilaginosa, portanto, radiotransparente e de difícil avaliação nessa modalidade diagnóstica. Para estudar a articulação coxo-femoral de um recém-nascido (RN), com a finalidade de se fazer o diagnóstico precoce de uma displasia do desenvolvimento do quadril, necessitamos traçar algumas linhas na radiografia da bacia. A linha de Hilgenreiner7 é uma reta horizontal traçada entre as cartilagens trirradiadas. É utilizada para comparar as alturas relativas das epífises femorais .A linha de Perkins8 é uma reta traçada perpendicularmente à linha de Hilgenreiner, tangenciando o rebordo ósseo lateral do acetábulo. Visa equiparar a posição das epífises femorais .Essas duas linhas dividem o quadril em quatro quadrantes.9 No quadril normal, o núcleo de ossificação da epífise deverá se encontrar dentro dos limites do quadrante ínfero-medial. O índice acetabular, introduzido por Kleinberg e Lieberman,10 em 1936, é o ângulo formado pela linha de Hilgenreiner e uma segunda, traçada tangente ao teto acetabular. Esse ângulo foi contestado por inúmeros autores e varia de acordo com a idade da criança. Podemos, entretanto, afirmar que ângulos maiores que 30° sugerem a existência da displasia. O arco de Shenton-Menard é formado por uma linha imaginária que passa

pela borda medial da metáfise proximal do fêmur e continua com a borda superior do forâmen obturado. Nos casos de ascensão da cabeça femoral, essa linha sofre solução de continuidade.

- Ultra-sonografia do Quadril

A partir dos anos 80 do século passado, o exame de diagnóstico precoce e confiável para a displasia do desenvolvimento do quadril tem sido a ecografia do quadril, introduzido por Graf em 1980, que iniciou, desde então, uma extensa e criteriosa linha de pesquisa, publicando, em 1984, sua classificação ultrasonográfica. A metodologia de Graf foi introduzida e adotada no nosso Serviço (Departamento de Ortopedia e Traumatologia da Universidade Federal de São Paulo/Escola Paulista de Medicina) a partir de 1990. A ecografia do quadril de um recém-nascido é um exame que deve ser feito por mãos experientes e não por autodidatas. Desde que realizado em condições que obedeçam com rigor a técnica do autor, é possível visibilizar todas as estruturas anatômicas que integram a articulação do quadril de uma criança, desde seu nascimento até os nove meses de idade. É totalmente inócuo, rápido, não necessita do uso de contraste e é realizado sem a administração de anestesia. Pontos de referência para avaliar a ultrasonografia do quadril: para a mensuração do quadril pelo método de Graf, devemos obter dois ângulos a partir de três retas que são traçadas por três pontos de referência – o rebordo ósseo lateral do acetábulo, o fundo ósseo do acetábulo e o labrum. Essas três retas são: a linha do teto ósseo, a linha de base e a linha do teto cartilaginoso .Linha do teto ósseo: é traçada a partir do rebordo ósseo do ilíaco no fundo do acetábulo, que é o eco mais forte da fossa acetabular e, desse ponto, vai tangenciar o rebordo ósseo lateral do acetábulo .Linha de base: é a linha da parede ilíaca. No quadril com rebordo ósseo bem angulado, é traçada a partir do ponto de inserção da cápsula no ílio ou do ponto mais cranial da junção da cartilagem com o osso, até o ponto mais lateral do rebordo ósseo acetabular. A linha é paralela à parede do ilíaco . Quando não é

possível uma boa definição para traçar essa linha, ou seja, em um quadril displásico, com rebordo ósseo arredondado, utilizamos a linha que Graf chama de linha auxiliar, que é paralela à linha de base. É traçada ao longo da borda interna da representação ecográfica da parede ilíaca por dois pontos: o primeiro, no âmbito da inserção da cápsula no ílio, transferindo-a da parte mais lateral para medial. Para determinar o segundo ponto,observa-se uma zona de sombra trapezoidal que se forma devido ao fato de a onda ultra-sônica coincidir na transição da convexidade óssea da parte lateral do acetábulo para a concavidade acetabular do quadril displásico. Essa é a marca geométrica da transição convexidade-concavidade acetabular e o vértice súpero-lateral desse trapézio é o segundo ponto para o traçado da linha auxiliar



Linha do teto cartilaginoso: essa linha tem como primeiro ponto a parte mais lateral do rebordo ósseo acetabular e, como segundo, o centro dos ecos do labrum. Quando o quadril é displásico, utiliza-se o vértice ínfero-medial do trapézio de sombra da transição convexidade-concavidade acetabular, mencionado anteriormente. Com essas linhas, são obtidos dois ângulos, medidos em graus, que Graf chamou de ângulo do teto ósseo (alfa) e ângulo do teto cartilaginoso (beta). O ângulo alfa é determinado entre a linha de base e a linha do teto ósseo, e o ângulo beta, entre a linha de base e a linha do teto cartilaginoso.

- Classificação do Quadril Segundo Graf

Os parâmetros avaliados para a classificação do quadril são, além das medidas angulares obtidas, como explicado anteriormente, a conformação ósseado teto acetabular, o rebordo ósseo lateral do acetábulo, a forma e estrutura do teto cartilaginoso e, por fim, a idade do paciente. Com isso, Graf divide os quadris em quatro tipos principais — tipos 1, 2, 3 e 4 — com seus subtipos, conforme demonstra a Tabela 1.

Tratamento

Via de regra o tratamento é conservador. A cirurgia pode ser indicada, quando o tratamento conservador fracassar. O objetivo do tratamento visa repor a luxação e manter esta reposição, causando o menor traumatismo possível a cabeça do fêmur e aos tecidos moles adjacentes à articulação coxofemoral.

O tratamento da DDQ é desafiador tanto para o ortopedista pediátrico como para o generalista.

Classicamente, dividimos as possibilidades do tratamento de acordo com as diferentes faixas etárias, por ocasião do diagnóstico.

a) Tratamento do recém-nascido até aos três meses de vida

O tratamento é indicado tão cedo o diagnóstico tenha sido realizado. Nesta faixa etária o tratamento é baseado no conceito de que, mantendo-se o posicionamento do quadril reduzido em flexão e em leve abdução, ocorrerá o estímulo necessário para o desenvolvimento normal da articulação. Assim, uma vez estabelecido o diagnóstico de instabilidade ou de luxação do quadril, o tratamento será iniciado visando a redução da cabeça femoral na cavidade acetabular e a sua manutenção até a certeza da estabilidade articular.

Inúmeros aparelhos ortopédicos estão disponíveis nos dias de hoje para cumprir o objetivo do tratamento inicial. Atualmente, a órtese mais comumente usada é o suspensório de Pavlik. Esta órtese proporciona a simultânea flexão e abdução da articulação coxofemoral graças às tiras que se unem com relativa facilidade. Segundo Pavlik, o uso do suspensório por ele idealizado diminui o risco da necessidade de redução cirúrgica.



Ramsey *et al* descrevem a forma apropriada para o uso do suspensório de Pavlik, cuja ação está baseada no princípio de redução em flexão, evitando uma posição de abdução forçada da articulação. No trabalho, os autores mostram que 89% dos quadris luxados em crianças menores de seis meses de idade foram reduzidos com sucesso e apresentaram um desenvolvimento normal com o uso desta órtese; apenas um quadril apresentou alterações leves, tipo osteocondrite. Em dois pacientes a falha na obtenção da redução foi devido ao não posicionamento em flexão de 90°. Os autores recomendam o uso do suspensório de Pavlik no período de recém-nascido até aos nove meses de idade não referindo necrose avascular da epífise femoral, o que está de acordo com autores como Kalamchi e MacFarlane[20]. Porém, se a redução concêntrica não é obtida nas primeiras duas a três semanas de uso do suspensório, esta conduta será abandonada em favor da tração seguida pelas técnicas clássicas de redução do quadril.

As falhas de redução com o uso do Pavlik geralmente são devidas a um mau acompanhamento da criança pelo médico no ambulatório. Quando a opção é pelo uso do suspensório, é necessário que a criança seja examinada com frequência para avaliar a correta aplicação do mesmo, geralmente, a cada semana. Em linhas gerais, a criança permanecerá seis a oito semanas usando o aparelho ou, como regra prática, aproximadamente duas vezes o valor da idade em que iniciou o uso do suspensório de Pavlik. Lembramos que o suspensório de Pavlik poderá ser usado até aos quatro ou seis meses de idade da criança.

Em caso de falha com o uso do suspensório a nossa opção é a redução incruenta e a imobilização em aparelho gessado (precedida ou não por um período de tração) para esta faixa etária.

b) Tratamento dos três meses de vida até a idade da marcha

Nesta faixa etária a maioria dos pacientes com DDQ poderá ser tratada com a redução incruenta (fechada) e a imobilização em aparelho gessado pelvipodálico. No ato operatório poderá ser necessária a tenotomia percutânea dos músculos adutores do quadril.

Quando não conseguimos a redução por manobras fechadas, a redução aberta (cruenta) está indicada. Assim, as indicações para a redução cruenta são:

1) a cabeça femoral permanece acima da cartilagem trirradiada no exame radiográfico;

2) arco de redução/luxação é menor do que 25° após a tenotomia dos adutores;

3) a cabeça femoral não entra no acetábulo;

4) a cabeça femoral permanece lateralizada em relação ao acetábulo após quatro semanas de redução parcial; e

5) a redução previamente tentada falhou.

Após o período de imobilização no aparelho gessado, que variará de dois a três meses, o paciente passa a utilizar uma órtese de abdução (por exemplo, tipo Milgram) por mais dois a três meses.

A criança com DDQ requer avaliação clínica e radiográfica, com tratamento ortopédico e observação quando indicado, até a maturidade esquelética.

c) Tratamento após a idade da marcha

Esta necessidade não deveria existir, pois o ideal é que o diagnóstico seja efetuado bem antes desta faixa etária; entretanto, em algumas crianças, pode ocorrer a falha tanto do diagnóstico como do consequente tratamento precoce.

A abordagem e os tipos de tratamento nas crianças com idades superiores a um ano e meio ou dois anos, são motivo de controvérsia.

Pode ser indicada a tentativa de redução fechada (incruenta) ou, então, a redução aberta (cruenta) será praticamente obrigatória. Nesta faixa etária, quando do ato

operatório, ainda teremos de considerar o encurtamento femoral (ósseo) para permitir a redução articular como, também, as operações com osteotomias complementares na região acetabular (osteotomias tipos Salter, Dega e outras).
O limite de idade para indicação das tentativas de redução do quadril será até os quatro ou cinco anos de vida da criança. Após esta idade, as denominadas operações "de salvamento" da articulação são utilizadas, incluindo as osteotomias pélvicas mais elaboradas e difíceis (tipos Steel, de Chiari, poligonal pélvica e outras) ou pensaremos nas artroplastias totais do quadril.

- Tratamento fisioterápico :

O tratamento fisioterápico durante a utilização do aparelho de fixação (gesso), consiste em tentar fazer isometria da musculatura dos MMII dentro do próprio gesso, e trabalhar o tronco com flexão, extensão e lateralizações. Após a retirada do aparelho de fixação, fazer mobilização ativa, combinado com exercícios de reforço e reeducação da marcha. É possível, que a criança tenha receio de movimentar-se após o tempo gessado, sendo aconselhado à hidroterapia, com os exercícios de apoio sobre os pés (marcha, saltos), e com exercícios para as pernas, estando a criança sobre uma prancha, com intenção de estimular as atividades funcionais corporal. O treinamento da marcha pode ser iniciado assim que a criança conseguir ficar de pé, com os membros inferiores em alinhamento relativamente normal.

Prevenção

A avaliação pré natal feita pelo obstetra é fundamental para detectar o mais precocemente possível a criança que apresente um perfil compatível com a enfermidade.

O exame do pediatra ainda na sala de parto ao nascer pode detectar os possíveis casos que deverão ser encaminhados ao ortopedista o mais rapidamente possível.

Revista Brasileira de Ortopedia
Print version ISSN 0102-3616
Rev. bras. ortop. vol.44 no.4 São Paulo 2009
doi: 10.1590/S0102-36162009000400002

ARTIGO DE ATUALIZAÇÃO

Claudicação na criança

Limping in children

Cláudio Santili[I]; Wilson Lino Júnior[II]; Ellen de Oliveira Goiano[III]; Romero Antunes Barreto Lins[IV]; Gilberto Waisberg[II]; Susana dos Reis Braga[V]; Miguel Akkari[VI]
[I]Professor Adjunto do Departamento de Ortopedia e Traumatologia da Faculdade de Ciências Médicas da Santa Casa de São Paulo; Médico Assistente do Grupo de Ortopedia e Traumatologia Pediátrica da Irmandade da Santa Casa de Misericórdia de São Paulo, São Paulo, Brasil
[II]Médico Assistente do Grupo de Ortopedia e Traumatologia Pediátrica da Irmandade da Santa Casa de Misericórdia de São Paulo, São Paulo, Brasil
[III]Médica Estagiária do Grupo de Ortopedia e Traumatologia Pediátrica da Irmandade da Santa Casa de Misericórdia de São Paulo, São Paulo, Brasil
[IV]Médico Residente (R3) do Departamento de Ortopedia e Traumatologia da Faculdade de Ciências Médicas da Santa Casa de São Paulo, São Paulo, Brasil
[V]Mestre em Ortopedia pela Faculdade de Ciências Médicas da Santa Casa de São Paulo; Médica do Grupo de Ortopedia e Traumatologia Pediátrica da Irmandade da Santa Casa de Misericórdia de São Paulo, São Paulo, Brasil
[VI]Chefe do Grupo de Ortopedia e Traumatologia Pediátrica da Irmandade da Santa Casa de Misericórdia de São Paulo, São Paulo, Brasil
Correspondência

RESUMO
A claudicação na criança é uma queixa frequente nos consultórios dos pediatras, dos ortopedistas pediátricos e nos pronto-socorros. Diversas são as causas para essa condição e identificá-las torna-se um desafio. Quanto maior a idade do paciente, melhor é a coleta da anamnese e mais completo se torna o exame físico, facilitando o raciocínio médico na busca da origem do distúrbio. Para facilitar a abordagem, três grupos etários podem e devem ser considerados. No grupo etário infantil, de um aos três anos de idade, os diagnósticos mais prováveis incluem: sinovite transitória, artrite séptica, desordens neurológicas (paralisia cerebral (PC) branda e distrofia muscular), displasia do desenvolvimento do quadril (DDQ), coxa vara, artrite reumatoide juvenil (ARJ) e neoplasias (osteoma osteoide, leucemia); no grupo etário escolar, dos quatro aos 10 anos de idade, além dos diagnósticos acima, doença de Legg-Calvé-Perthes, menisco discoide, discrepâncias de comprimento dos membros inferiores e "dor do crescimento"; nos adolescentes, dos 11 aos 15 anos de idade: epifisiólise, DDQ, condrólise, síndromes de *overuse*, osteocondrite dissecante e coalizão tarsal. A proposta deste trabalho é atualizar o leitor em relação à abordagem do paciente pediátrico que apresenta claudicação e discutir as suas prováveis causas.
Descritores: Marcha; Criança; Claudicação intermitente; Doença de Legg-Perthes; Quadril; Osteocondrite dissecante; Artrite reumatoide juvenil; Artrite infecciosa; Paralisia cerebral; Sinovite

ABSTRACT

Limping in children is a common complaint at pediatric, pediatric orthopaedic offices and in emergency rooms. There are several causes for this condition, and identifying them is a challenge. The older the patient, the better the anamnesis and more detailed the physical examination will be, enabling an easier medical assessment for searching the source of the disorder. In order to make the approach easier, three age groups can and should be considered. Among infants (1 to 3 years old), diagnosis will most likely be: transitory synovitis, septic arthritis, neurological disorders (mild brain palsy (BP) and muscular dystrophy), congenital hip dislocation (CHD), varus thigh, juvenile rheumatoid arthritis (JRA) and neoplasias (osteoid osteoma, leukemia); in the scholar age group, between 4 and 10 years old, in addition to the diagnoses above, Legg-Calvé-Perthes disease, discoid meniscus, inferior limbs discrepancy and unspecific muscular pain; in adolescents (11 to 15 years old): slipped capital femoral epiphysis, congenital hip dislocation, chondrolysis, overuse syndromes, dissecans osteochondritis, and tarsal coalition. The purpose of this study is to provide an update on how to approach pediatric patients presenting with limping, and to discuss its potential causes.
Keywords: Gait; Child; Intermittent claudication; Legg-Perthes disease; Hip; Osteochondritis dissecans; Arthritis, juvenile rheumatoid; Arthritis, Infectious; Cerebral palsy; Synovitis

INTRODUÇÃO

O diagnóstico das condições que acarretam claudicação na criança é um desafio[1,2], mesmo para profissionais mais experientes e que estejam acostumados a lidar com pacientes que não conseguem dar maiores informações. Normalmente, os distúrbios que causam alteração da marcha podem ser divididos de acordo com o padrão da claudicação e a idade em que aparecem[3]. Para facilitar a abordagem do pediatra, que normalmente é o primeiro médico a ser procurado, três grupos etários devem ser considerados: *infantil*, que inclui as crianças que estão aprendendo a caminhar (um a três anos); *escolar*, com padrão de marcha mais maduro (quatro a 10 anos); e *adolescentes* (11 a 15 anos)[4].

Assim, deve ser realizada uma abordagem sistematizada para cada faixa etária, de forma a se obter uma avaliação mais precisa e orientada para as afecções próprias da idade, inclusive para se ter em mente quais os exames a serem solicitados em cada caso, otimizando a probabilidade de se obter o diagnóstico precoce[5].

Em relação à criança, é preciso observar que elas iniciam a deambulação com apoio em torno dos 12 meses e aos 18 meses, em geral, se tornam independentes para a marcha, porém, com movimentos ainda descoordenados, mantendo um padrão imaturo até por volta dos cinco anos de idade e chegam ao padrão adulto aos sete anos.

Muitas vezes, a claudicação está relacionada com a dor e o padrão antálgico da marcha observado é caracterizado por passos rápidos e descarga mínima do peso na extremidade dolorosa, encurtando a fase de apoio. Esse é o tipo mais comum de claudicação[6,7] e, em geral, é facilmente constatado através do exame físico dinâmico e complementado com a inspeção de sinais de localização como os flogísticos e os pós-traumáticos, muitas vezes presentes, e pela palpação cuidadosa das áreas envolvidas em que a criança acusa a dor. O tipo antálgico, secundário ao trauma, não será abordado neste artigo.

PERÍODO INFANTIL – DE UM AOS TRÊS ANOS DE IDADE

Esses pacientes são os que acarretam maior dificuldade diagnóstica no que diz respeito aos problemas da marcha[2,8,9]. Trata-se de um grupo que, pela pouca idade, é pouco colaborador, tanto em relação às informações colhidas na anamnese, que na maioria das vezes é obtida somente através das queixas dos pais, quanto na realização do exame físico.

Outro dado importante e de que não devemos esquecer é que nessa idade as crianças apresentam um padrão de marcha imaturo[10,11], caracterizado pela base alargada, aumento da flexão dos quadris e joelhos e braços ao lado do corpo com o cotovelo estendido, tudo isso para melhorar a fase de balanço, naturalmente desequilibrada. Como não conseguem aumentar o tamanho do passo, em virtude da falta de maturidade neuromuscular, aumentam sua cadência, objetivando ganhar velocidade. Toda essa variação no padrão do caminhar deve ser avaliada e considerada, na hora de determinar se verdadeiramente existe claudicação.
Se, de fato, for verificada alteração, os diagnósticos mais prováveis relacionados com esse grupo de crianças incluem: sinovite transitória, artrite séptica, desordens neurológicas (paralisia cerebral (PC) branda e distrofia muscular), displasia do desenvolvimento do quadril (DDQ), coxa vara, artrite reumatoide juvenil (ARJ) e neoplasias (osteoma osteoide, leucemia)[7,11,12].

Distúrbios inflamatórios/infecciosos

Sinovite transitória X artrite séptica - Essas duas condições levam a um quadro agudo de claudicação dolorosa que causa dúvida em seu diagnóstico diferencial[13,14]; devem ser bem distinguidas uma da outra pela sua evolução que, em geral, é favorável no caso da sinovite e desastrosa no caso da pioartrite, se não forem tomadas as devidas providências. O local preferencial de acometimento é o quadril. A *sinovite transitória* apresenta um quadro de claudicação que varia de leve a moderado, mas a criança normalmente não deixa de fazer suas atividades habituais, porém, o quadro doloroso pode se arrastar por dias (cerca de sete a dez dias) até a resolução, que ocorre gradual e espontaneamente na maioria dos casos. Crianças com *artrite séptica* tendem a ser muito mais irritadas e menos colaboradoras, podendo inclusive se negar a caminhar, além de geralmente apresentar comprometimento do estado geral. A mobilização da articulação durante o exame físico está normalmente mais limitada na artrite séptica, mas, se ainda assim houver dúvida, exames laboratoriais devem ser solicitados.
A contagem de leucócitos ao hemograma, a velocidade de hemossedimentação (VHS) e a proteína C reativa (PCR), geralmente estão dentro da faixa de normalidade na sinovite, enquanto que na artrite séptica estão elevadas. Febre alta (> 38,5°C) também é considerada um fator preditivo positivo importante de artrite séptica[14].
Se estiverem discretamente elevados ou normais, porém limítrofes, e o quadro clínico for mais intenso, a punção articular se faz necessária para a elucidação[6,15]. A contagem de glóbulos brancos na análise do material puncionado revela-se entre 80.000 e 200.000 com mais de 75% de polimorfonucleares na artrite séptica, enquanto na sinovite transitória fica em torno de 5.000 a 15.000, com menos de 25% de polimorfos. Coloração de Gram também deve ser solicitada na análise do material para ajudar na seleção do antibacteriano a ser utilizado no caso de a artrite ser confirmada, mesmo sabendo-se que o *S. aureus* é o patógeno mais comum; até o isolamento em cultura, outros agentes como *Streptococcus do grupo B*, *Pseudomonas aeruginosa* e *Haemophilus influenza* devem ser considerados.
Artrite reumatoide juvenil *(ARJ)* - A criança que no início da marcha apresenta claudicação dolorosa leve e insidiosa, em torno dos dois anos de idade, pode estar manifestando os primeiros sintomas da forma pauciarticular de ARJ. Essa forma, que também é a mais comum, tem incidência maior em meninas, na proporção de 4:1; as articulações mais frequentemente acometidas são os joelhos e os tornozelos; é acompanhada de edema, calor local e limitação da amplitude de movimentos articulares.
Os exames laboratoriais como leucograma, VHS, fator reumatoide e o ANA (anticorpo antinuclear) podem estar normais durante o quadro inicial em até 50% dos casos, o que não deve descartar o diagnóstico[16].
O quadro clínico em geral é intermitente, melhorando com repouso, analgésicos e restrição da atividade, porém, se o edema persistir, um reumatologista pediátrico deverá ser consultado.

Distúrbios neurológicos

Paralisia cerebral *(PC)* - A maioria das crianças em torno dos 12 meses de vida começa a dar seus primeiros passos e evolui para marcha sem auxílio, dentro da faixa de normalidade, por volta dos 18 meses. Se a deambulação atrasar para além dessa idade ou se ela estiver desde o início anormal, o mais provável é que uma desordem neurológica esteja presente.
A disfunção neurológica mais comum, que pode passar despercebida antes dos primeiros passos da criança e que leva à claudicação durante a deambulação, é a paralisia cerebral branda[6].
Nesses pacientes o desbalanço muscular é menor, o que pode gerar dúvidas no diagnóstico, diferentemente do que ocorre na marcha espástica característica da PC. Porém, um bom exame clínico mostrará limitação da amplitude de movimento do joelho e do tornozelo, hiperreflexia e presença de clônus, que diferenciarão o problema. A partir daí, os pais devem ser orientados sobre a condição e a criança encaminhada para um centro multiespecializado de tratamento, com o ortopedista pediátrico conduzindo os princípios terapêuticos.
Distrofia muscular - Nessa condição incomum, o atraso no início da marcha é acompanhado de um histórico de tropeços de repetição, quedas frequentes e dificuldade para subir escadas devido à fraqueza da musculatura proximal da raiz do membro (principalmente glúteo máximo, glúteo médio e quadríceps), a panturrilha, em consequência, aparenta falsa hipertrofia e o clássico sinal de Gowers, em que a criança colocada de bruços é solicitada a se levantar e o faz "escalando sobre si mesma" (Figura 1).

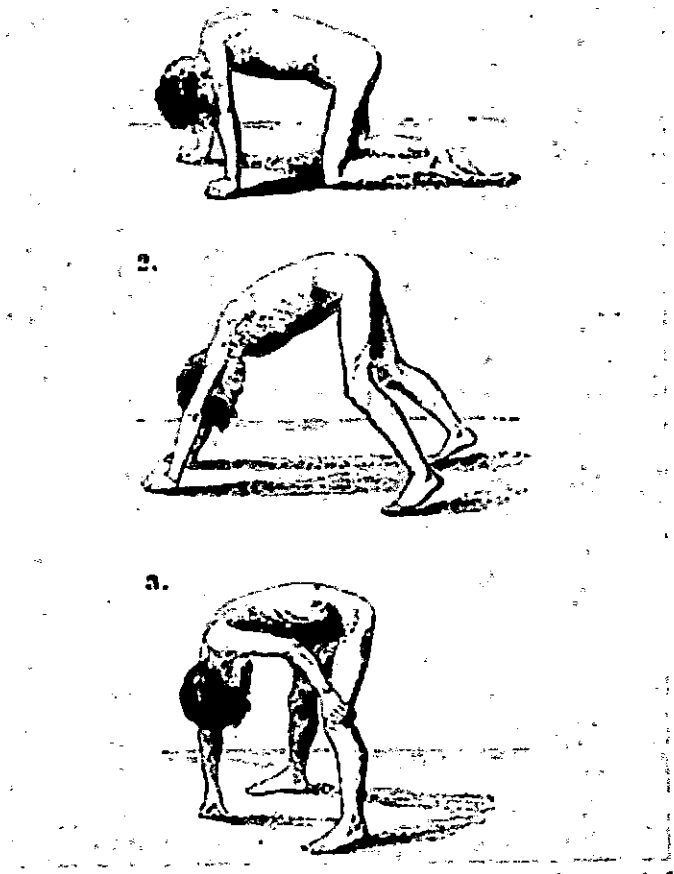

Figura 1 – Sinal de Gowers (Extraído de Gowers WR. A manual of disease of the nervous system. London: Churchill, 1886;1:391-4).

Como prova diagnóstica, a dosagem de creatina fosfoquinase sérica (CPK) pode ser solicitada nos primeiros estágios da distrofia, podendo estar alterada de 200 a 300 vezes o normal[17].

Em geral, o paciente é levado ao consultório por volta dos três aos seis anos; acomete quase que exclusivamente meninos, já que é uma herança recessiva ligada ao cromossomo X.
Pode existir história familiar positiva, a doença é progressiva e evolui lentamente. Os pacientes geralmente morrem durante a segunda ou terceira década de vida por insuficiência respiratória ou cardíaca.

Distúrbios do desenvolvimento/congênitos

Displasia do desenvolvimento do quadril *(DDQ)* - Quando passa despercebida ao nascimento e durante os primeiros meses de vida, persistindo além da idade da marcha sem diagnóstico, essa condição atrasa o inicio da deambulação e causa um tipo de claudicação indolor. Pode ser uni ou bilateral; quando unilateral, o membro afetado encontra-se encurtado e a criança anda na ponta do pé, a abdução do quadril é limitada, com tensão dos adutores e pode haver leve contratura em flexão do quadril. Quando bilateral, para deambular a criança aumenta a lordose lombar e a marcha se assemelha à "marcha de pato" (marcha anserina) e o balanço do tronco pela limitação da abdução e insuficiência do glúteo médio bilateralmente (sinal de Trendelenburg positivo). A radiografia em AP da bacia confirma facilmente o diagnóstico nessa idade, evidenciando a luxação ou subluxação dos quadris, não sendo necessários outros exames de imagem (Figuras 2 e 3).

Figura 2 – Radiografia em AP com luxação do quadril à E

Figura 3 – Radiografia na "posição de rã"

Coxa vara - O quadro clínico aqui, independente de a condição ser congênita ou do desenvolvimento, assemelha-se ao da DDQ, porém, é muito menos comum, na proporção de 1:20. Ao exame clínico, o que a diferencia da luxação congênita do

quadril é a proeminência na região do trocanter maior, secundária à fraqueza funcional do músculo, e a rotação interna, que também está limitada nas fases mais avançadas; entretanto, o diagnóstico conclusivo é feito mediante a radiografia da bacia em AP (Figura 4), onde não se observa a luxação, porém, o colo se encontra em posição quase perpendicular em relação à diáfise do fêmur e a placa de crescimento está verticalizada.

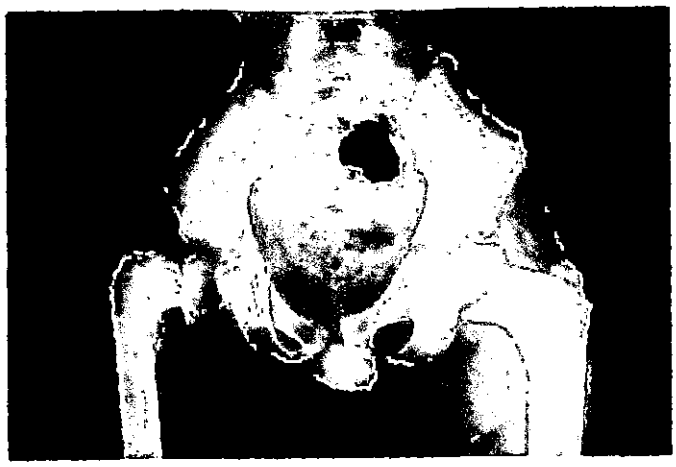

Figura 4 – Coxa vara do desenvolvimento

Distúrbios neoplásicos

Osteoma osteoide - É incomum em crianças antes dos cinco anos de idade, porém, quando presente, seu diagnóstico é um desafio, especialmente no início da idade da marcha. Provoca claudicação dolorosa, predominantemente noturna e pode passar despercebido nas radiografias. O exame clínico é inocente, dor à palpação não é usual, porém, como regra geral, há melhora importante com o uso de salicilatos (AAS), o que pode aumentar a suspeita. Nesses casos, a cintilografia pode ser um instrumento valioso e se mostrou altamente sensível[18] para auxílio diagnóstico e localização da lesão.

Leucemia - Pode também ser responsável por claudicação dolorosa em crianças[19], ainda nos seus primeiros passos. Além disso, o seu pico de incidência ocorre entre os dois e os cinco anos de idade, estando as queixas musculoesqueléticas presentes em cerca de 20% dos casos[20].

O quadro clínico, pelo acometimento articular, dor óssea, febre e letargia, é semelhante ao da artrite e da osteomielite, estando seu diagnóstico diferencial associado à presença de outras alterações sistêmicas, como hepatoesplenomegalia, sufusões hemorrágicas e sangramento[6].

As radiografias, assim como no osteoma osteoide, podem ser normais, a cintilografia pode não constatar alterações e os exames laboratoriais na fase inicial também podem causar dúvidas, com elevação inespecífica do VHS e da contagem periférica de leucócitos[6,19,20]. Se os outros diagnósticos forem descartados e a suspeita persistir, a criança deve ser encaminhada a um hematologista para avaliação da medula óssea.

PERÍODO ESCOLAR – QUATRO AOS 10 ANOS DE IDADE

Nessa faixa etária as crianças tendem a ser mais cooperadoras durante o exame e já apresentam padrões mais maduros de marcha, facilitando a identificação das desordens. Além disso, as queixas são consideradas importantes nessa fase em que a criança está mais interessada em brincar e não tem desejo de se afastar de suas atividades habituais.

Em virtude da atividade vigorosa durante o dia e da fadiga muscular que a segue, são comuns queixas de dores noturnas e ao repouso, que genericamente são chamadas de "dor do crescimento"; no entanto, outras causas devem ser

descartadas antes de se chegar a essa conclusão. Seu diagnóstico é eminentemente clínico[21] e podem ser utilizados três critérios para ajudar a esclarecer se estamos diante de um caso de "dor do crescimento": a dor nas pernas é bilateral; ocorre somente à noite e não há queixas ou claudicação durante o dia, melhorando comumente com massagens e sem necessidade de medicação[7].
As mesmas doenças já descritas anteriormente para crianças no início da idade da marcha devem ser lembradas, principalmente a sinovite transitória, que é mais frequente na idade entre três e oito anos e que é a causa de claudicação dolorosa mais comum durante toda a infância. Além dessas condições, três outras podem ter seu diagnóstico durante esse período: a doença de Legg-Calvé-Perthes[22,23], o menisco discoide e as discrepâncias de comprimento dos membros inferiores.
Doença de Legg-Calvé-Perthes - A doença de Perthes é caracterizada como a necrose avascular da cabeça do fêmur, sendo afecção de causa desconhecida e comportamento autolimitado, que acomete crianças entre os quatro e oito anos de idade (80% dos casos). É mais comum em meninos na proporção de 4:1. Em geral, a queixa é a claudicação, a dor não é frequente, mas quando presente, se manifesta na virilha, na coxa ou irradia-se para a face medial do joelho.
Ao exame pode ou não haver encurtamento, mas o principal sinal é a limitação da rotação interna do quadril.
Radiografias da bacia nas projeções em AP e Lauenstein ("posição de rã") devem ser solicitadas e o aspecto radiográfico nas fases iniciais, principalmente na projeção de "rã", aparece como uma linha translúcida subcondral (Figura 5), ou nas fases mais tardias podem ser observados o colapso e a fragmentação da epífise femoral proximal do fêmur, com zonas mais densas entremeadas por zonas radiolúcidas (Figura 6).

Figura 5 – Radiografia na "posição de rã", em que se evidencia a lise subcondral (sinal de Caffey) no quadril direito

Figura 6 – Radiografia da pelve em AP, em que se observam o comprometimento do quadril esquerdo com diminuição da altura do núcleo ósseo e aumento da densidade com zonas de rarefação

O tratamento para essa afecção é muito variável e a criança deve ser encaminhada ao ortopedista pediátrico para dar sequência ao tratamento, devendo ser orientada, de forma geral, à interrupção da descarga de peso no membro afetado, com a ajuda de muletas ou cadeira de rodas.

Menisco discoide - É uma deformidade congênita do menisco, que se encontra alargado e espessado, cobrindo total ou amplamente o planalto tibial lateral ou medial, sendo muito mais comum o primeiro[24].

*O **menisco discoide** costuma ser uma causa rara de claudicação dolorosa que piora com a atividade; além disso, o paciente costuma apresentar déficit de extensão total e a sensação de clique no joelho[25].*

A faixa etária em que a queixa clínica começa a se apresentar vai dos três aos 12 anos de idade, porém, é mais comum entre os oito e 12 anos[26,27]. No exame físico há dor à palpação da interlinha articular lateral à pesquisa meniscal. As radiografias podem apresentar sinal indireto do problema pelo alargamento do espaço articular lateral, acompanhado do achatamento do côndilo femoral, mas causa dúvidas até para os médicos mais experientes, enquanto que a ressonância nuclear magnética (RNM) confirmará o diagnóstico, nos casos de forte suspeita[27].

Discrepância dos membros inferiores - A discrepância de comprimento dos membros inferiores se instala de forma progressiva e lenta, mostrando-se evidente nessa faixa de idade. Quando o acometimento é de um único membro, observa-se o apoio na ponta do pé na extremidade encurtada, realizado com o intuito de nivelar a pelve e manter o padrão de equilíbrio para a marcha.

A medida, com uma fita métrica, da distância entre a espinha ilíaca ântero-superior e o maléolo medial com os membros em extensão verifica se há ou não a diferença aparente de comprimento entre os membros inferiores.

Via de regra, a partir de 2,0cm, é considerada uma diferença clinicamente significativa e que precisa ao menos de acompanhamento ambulatorial. Para descobrir as causas da discrepância, uma radiografia panorâmica em ortostase dos membros inferiores (Figura 7) deve ser solicitada e esta pode fornecer informações tanto das prováveis causas (hemimelia fibular e fêmur curto congênito nas suas formas mais leves, fechamento precoce da placa de crescimento por trauma de impacção ou infecção frustra), quanto do segmento do membro que está acometido (fêmur proximal/distal ou tíbia proximal/distal).

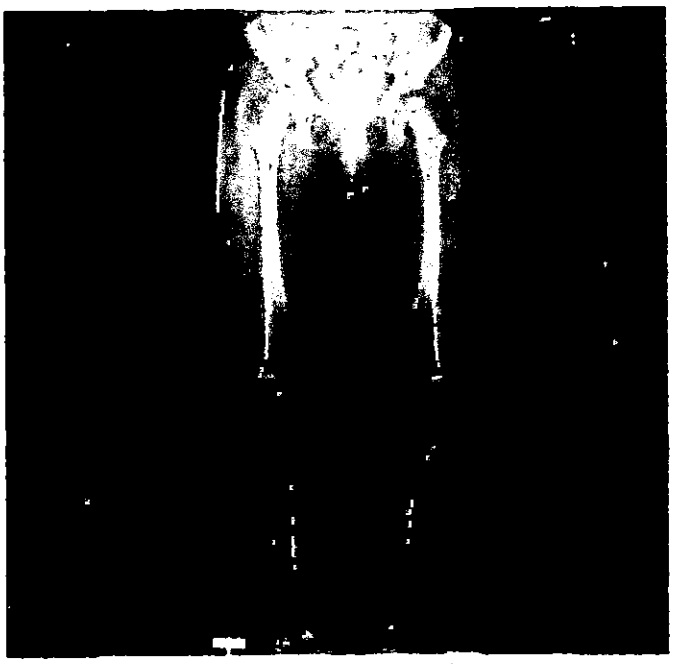

Figura 7 – Radiografia panorâmica dos MMII em ortostase

PERÍODO ADOLESCENTE – DE 11 AOS 15 ANOS DE IDADE

Pacientes nessa faixa etária comportam-se de forma diferente, com informações mais precisas, podendo ser colhida uma anamnese direta, com detalhes da sintomatologia, além de colaborarem para um exame físico mais completo.
Um cuidado que deve haver ao avaliar esses pacientes é ter em mente sua excessiva e compulsiva vontade de retornar à atividade esportiva, quando, então, tendem a minimizar o problema; ou, de outra forma, afastarem-se da atividade física, quando então maximizam o problema.
Diagnósticos mais prováveis nessa faixa incluem: escorregamento epifisário femoral proximal (epifisiólise), DDQ, condrólise, síndromes de *overuse*, osteocondrite dissecante e coalizão tarsal.

DISTÚRBIOS DO QUADRIL

Escorregamento epifisário femoral proximal *(EEFP)* - É a doença que mais comumente acomete o quadril do adolescente; ocorre na fase do estirão do crescimento e dois biótipos estão mais propensos, os baixos com sobrepeso e os altos e magros.
Acredita-se que exista íntima relação com a alteração hormonal que ocorre nessa faixa etária, pois pode estar associado ao hipotireoidismo, hipogonadismo e ao uso de suplementação com hormônio do crescimento (GH)[28].
Pode ser bilateral em até 60% dos casos e é mais prevalente em meninos do que em meninas. A duração dos sintomas é geralmente de muitos meses e a queixa é a de dor leve, mas constante, na virilha, coxa ou joelho, que leva à claudicação dolorosa. Ao exame, a abdução e a rotação interna estão limitadas e quando se tenta fletir a extremidade inferior, esta frequentemente assume uma posição de rotação externa para permitir a progressão da flexão do quadril (sinal de Drehman). A dor pode se apresentar de forma aguda e intensa nas formas instáveis de escorregamento e, nesses casos, o prognóstico é pior. Radiografias em AP/Lauenstein da bacia definem o diagnóstico, observando-se translação e mudança na relação do colo com a cabeça femoral (Figuras 8 e 9). O tratamento é eminentemente cirúrgico.

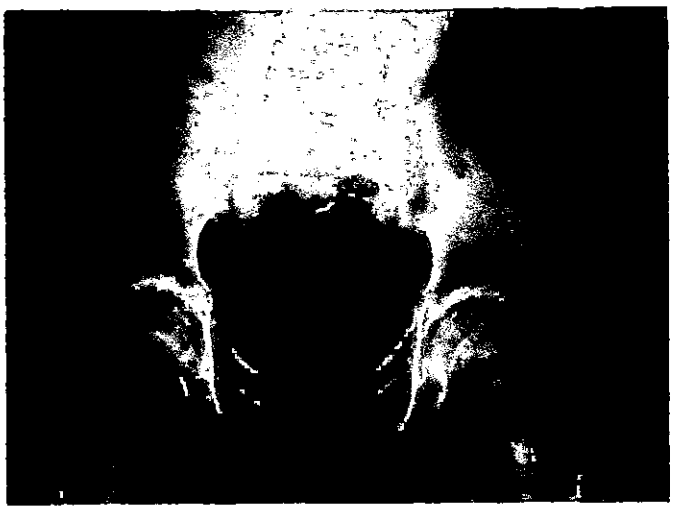

Figura 8 – Radiografia em AP onde se observa assimetria da altura epifisária

Figura 9 – Radiografia na "posição de rã" evidenciando o escorregamento do lado esquerdo

Displasia do desenvolvimento do quadril *(DDQ)* Pode ocorrer de a displasia de desenvolvimento do quadril tornar-se clinicamente sintomática durante a adolescência, sobretudo nos casos de subluxação. A criança pode ter estado aparentemente livre de qualquer desordem até essa fase e apresentar somente desconforto doloroso após atividade prolongada, que aumenta na adolescência e, assim, passa a apresentar claudicação dolorosa. O exame físico pode revelar pouco ou nada de anormal, sendo o diagnóstico novamente efetivado através de radiografias da bacia em AP e na "posição de rã" (Figura 10).

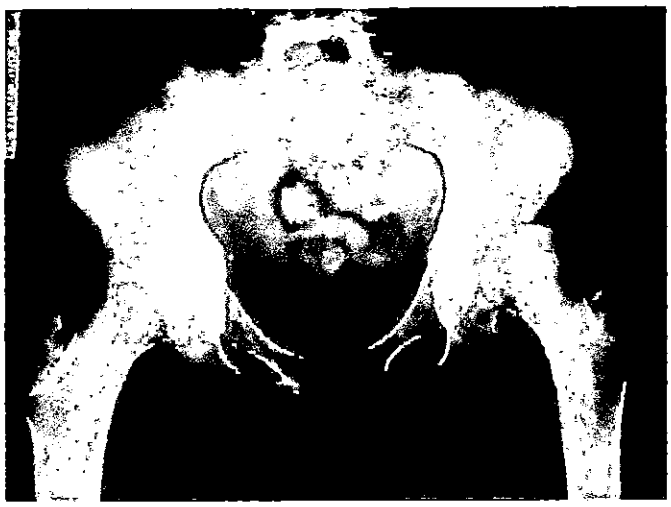

Figura 10 – Subluxação do quadril esquerdo de paciente adolescente, portador de DDQ

Condrólise - É a necrose da cartilagem articular do quadril; embora não seja uma doença comum, sua ocorrência está relacionada mais frequentemente com o EEFP e com o trauma; porém, há casos, não tão raros, em que a causa é desconhecida. Sabe-se que as meninas são acometidas cinco vezes mais que os meninos e que a idade de aparecimento está entre os 12 e os 14 anos. O quadro clínico é semelhante ao de outras afecções que acometem o quadril com dor na virilha, na coxa e/ou face medial do joelho, além de claudicação dolorosa, que pode variar de leve a intensa, porém, aqui a amplitude de movimentos está limitada em todas as direções. A radiografia da bacia em AP e na "posição de rã" é necessária para a confirmação diagnóstica com imagem; diminuição do espaço articular do quadril (mais de 2mm de diferença entre um lado e outro), mais osteopenia de desuso e translucidez subcondral são os achados radiográficos.
O tratamento visa à melhora da sinovite irritativa, já que o processo de destruição articular é irreversível.

DISTÚRBIOS DO JOELHO

Síndrome de "overuse" - Embora teoricamente qualquer parte do corpo que seja solicitada em excesso durante os exercícios possa entrar nesse conceito, o joelho é o sítio mais comum de acometimento. Essa é uma condição que tem sua incidência aumentada proporcionalmente ao aumento da atividade esportiva nessa faixa etária. Embora a dor seja o sintoma mais prevalente, a claudicação também se mostra como sinal comum. Fraturas por estresse da porção proximal da tíbia e fíbula, tendinite da patela e apofisite da tuberosidade anterior da tíbia (Osgood-Schlatter) são exemplos. História de atividade esportiva que piora a dor, melhorando com o repouso, e dor à palpação durante o exame levantam as suspeitas. Radiografias podem ser de difícil interpretação; na suspeita de fratura por estresse, a cintilografia pode ser útil. Na fase aguda, repouso, gelo e anti-inflamatórios constituem um bom tratamento inicial.
Osteocondrite dissecante - É uma condição que afeta a superfície articular com a separação de um fragmento localizado de cartilagem com osso subcondral adjacente. É a doença osteoarticular mais comum nos adolescentes e a dor é o sintoma típico, podendo ou não ser acompanhada de claudicação. Também está frequentemente relacionada com os esportes competitivos. O quadril e o tornozelo também podem ser afetados, mas o joelho é o sítio principal de acometimento, mais precisamente a porção lateral do côndilo femoral medial. O exame físico é inespecífico, sendo o diagnóstico realizado na maioria das vezes por radiografias (Figuras 11 e 12), que devem ser solicitadas nas incidências em AP/perfil e "túnel".

Via de regra, o tratamento conservador resolve o problema, mas envolve, muitas vezes, mudança radical na vida do paciente, com restrição da atividade física por período relativamente prolongado (seis a oito semanas).

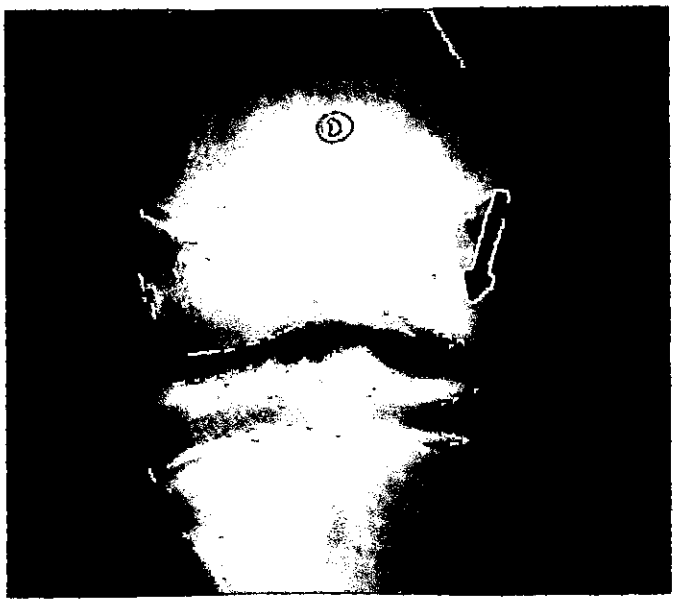

Figura 11 – Fragmento subcondral destacado

Figura 12 – Incidência radiográfica do túnel, que evidencia a lesão na porção lateral do côndilo femoral medial

OUTROS DISTÚRBIOS

Coalizão tarsal - É caracterizada por fusão anormal entre dois ou mais ossos do tarso. Pode manifestar-se de forma precoce, nos primeiros anos de vida, mas o mais comum é tornar-se evidente clinicamente entre os 11 e 15 anos de idade, quando a coalizão inicialmente cartilaginosa começa a se calcificar, produzindo dor

no seio do tarso, no dorso do pé ou no arco longitudinal e diminuição da mobilidade do pé, com claudicação. Pode ser bilateral em até 60% dos casos, manifestando-se em um único pé, principalmente durante a atividade física. Os músculos fibulares frequentemente encontram-se contraturados e espásticos, levando a pé plano, rígido e evertido. Quando o paciente é observado de costas e lhe é solicitado que fique apoiado sobre as pontas dos dedos, o pé falha "em varizar", o que indica rigidez da articulação subtalar. As coalizões mais frequentes são a talocalcaneana e a calcaneonavicular, podendo ser ósseas, fibrosas ou cartilagíneas. O diagnóstico, dependendo da localização e do tipo, pode ser feito mediante radiografias (Figura 13), ressonância magnética ou tomografia computadorizada (Figura 14). O tratamento é a ressecção da barra óssea.



Figura 13 – Barra óssea talocalcaneana, vista na incidência radiográfica oblíqua do pé

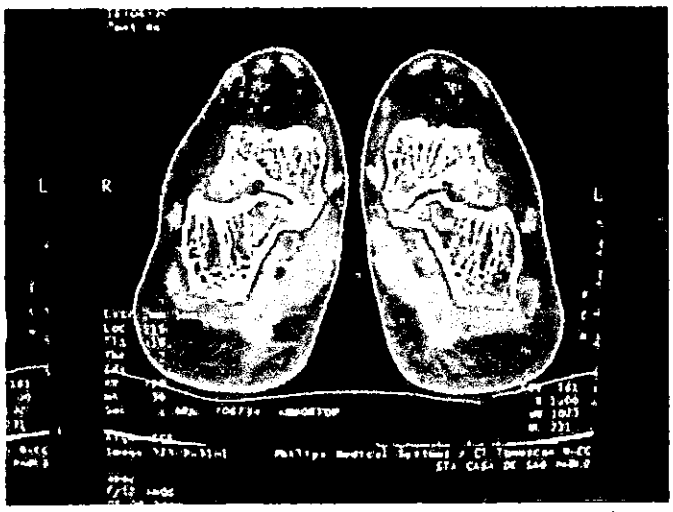

Figura 14 – Tomografia computadorizada mostrando barra óssea no pé E e barra fibrosa no pé D

CONSIDERAÇÕES FINAIS

A claudicação na criança é uma queixa comum e de difícil diagnóstico. É necessário ter em mente as principais doenças que causam este distúrbio, de acordo com o grupo etário e por frequência de aparecimento, para que se busquem detalhes da história referida pelo paciente e seus cuidadores e que se realize o exame físico dirigido para as afecções em questão, de forma sistematizada. Solicitar exames adicionais conforme as principais suspeitas muitas vezes torna-se imprescindível

para o correto diagnóstico. É importante que este seja realizado de forma precoce, pois o tratamento e o prognóstico das doenças envolvidas tomam rumos bem distintos e até desastrosos, caso haja atraso na definição terapêutica do caso.

REFERÊNCIAS

1. Gibbons P. The limping child. Trauma. 2005;7(4):184-94. [Links]
2. Abbassian A. The limping child: a clinical approach to diagnosis. Br J Hosp Med (Lond). 2007;68(5):246-50. [Links]
3. Leung AKC, Lemay JF. The limping child. J Pediatr Health Care. 2004;18(5):219-23. [Links]
4. Philips WA. The child with a limp. Orthop Clin North Am. 1987;18(4):489-501. [Links]
5. Sawyer JR, Kapoor M. The limping child: a systematic approach to diagnosis. Am Fam Physician. 2009;79(3):215-24. [Links]
6. Richards BS. Claudicação na criança. In: AAOS - Atualização em conhecimentos ortopédicos - Pediatria. São Paulo: Atheneu; 2002. p.3-10. [Links]
7. Leet AI, Skaggs DL. Evaluation of the acutely limping child. Am Fam Physician. 2000;61(4):1011-18. [Links]
8. Aronson J, Garvin K, Seibert J, Glasier C, Tursky EA. Efficiency of the bone scan for occult limping toddlers. J Pediatr Orthop. 1992;12(1):38-44. [Links]
9. Blatt SD, Rosenthal BM, Barnhart DC. Diagnostic utility of lower extremity radiographs of young children with gait disturbance. Pediatrics. 1991; 87(2):138-40. [Links]
10. Beck RJ, Andriacchi TP, Kuo KN, Fermier RW, Galante JO. Changes in the gait patterns of growing children. J Bone Joint Surg Am. 1981;63(9):1452-6. [Links]
11. Boeck H, Vorlat P. Limping in childhood. Acta Orthop Belg. 2003;69(4):301-10. [Links]
12. Choban S, Killian JT. Evaluation of acute gait abnormalities in preschool children. J Pediatr Orthop. 1990;10(1):74-8. [Links]
13. Luhmann SJ, Jones A, Schootman M, Gordon JE, Schoenecker PL, Luhmann JD. Differentiation between septic arthritis and transient synovitis of the hip in children with clinical prediction algorithms. J Bone Joint Surg Am. 2004;86(5):956-62. [Links]
14. Caird MS, Flynn JM, Leung YL, Millman JE, D'Italia JG, Dormans JP. Factors distinguishing septic arthritis from transient synovitis of the hip in children: a prospective study. J Bone Joint Surg Am. 2006;88(6):1251-7. [Links]
15. Flynn JM, Widmann RF. The limping child: evaluation and diagnosis. J Am Acad Orthop Surg. 2001;9(2):89-98. [Links]
16. MacEwen GD, Dehne R. The limping child. Pediatr Rev. 1991; 12(9):268-74. [Links]
17. Sussman M. Duchenne muscular dystrophy. J Am Acad Orthop Surg. 2002;10:138-51. [Links]
18. Kaweblum M, Lehman WB, Bash J, Strongwater A, Grant AD. Osteoid osteoma under the age of five years: The difficulty of diagnosis. Clin Orthop Relat Res. 1993;(296):218-24. [Links]
19. Tuten HR, Gabos PG, Kumar SJ, Harter GD. The limping child: a manifestation of acute leukemia. J Pediatr Orthop. 1998;18(5):625-9. [Links]
20. Rogalsky RJ, Black GB, Reed MH. Orthopaedic manifestations of leukemia in children. J Bone Joint Surg Am. 1986; 68(4):494-501. [Links]
21. Asadi-Pooya AA, Bordbar MR. Are laboratory tests necessary in making the diagnosis of limb pains typical for growing pains in children? Pediatr Int. 2007; 49(6):833-5. [Links]
22. Flynn JM, Widmann RF. The limping child: evaluation and diagnosis. J Am Acad Orthop Surg. 2001;9(2):89-98. [Links]
23. Fischer SU, Beattie TF. The limping child: epidemiology, assessment and outcome. J Bone Joint Surg Br. 1999;81(6):1029-34. [Links]

24. Kelly BT, Green DW. Discoid lateral meniscus in children. Curr Opin Pediatr. 2002;14(1):54-61. [Links]
25. Kocher MS, Klingele K, Rassman SO. Meniscal disorders: normal, discoid and cysts. Orthop Clin North Am. 2003;34(3):329-40. [Links]
26. Aichroth PM, Patel DV, Marx CL. Congenital discoid lateral meniscus in children: a follow-up study and evolution of management. J Bone Joint Surg. 1991; 73(6):932-6. [Links]
27. Connolly B, Babyn PS, Wright JG, Thorner PS. Discoid meniscus in children: magnetic resonance imaging characteristics. Can Assoc Radiol J. 1996;47(5):347-54. [Links]
28. Waisberg G, Braga SR. Epifisiolise. In: Cohen M. Tratado de ortopedia. São Paulo: Roca; 2007. p. 326-32. [Links]

Resenha relacionada ao artigo anterior

Claudicação na criança

Diagnosticar a displasia do quadril é de suma importância para que se possa iniciar o tratamento o mais rápido possível, evitando, assim, problemas tardios.

A incidência da DDQ é variável, dependendo de vários fatores, inclusive da localização geográfica. Aproximadamente um em cada 1.000 recém-nascidos poderá nascer com o quadril luxado e cerca de 10 em 1.000 com o quadril subluxado (instável). Deve-se levar em consideração os fatores de risco para a DVQ que incluem: sexo feminino, raça branca, primiparidade, mãe jovem, apresentação pélvica ao nascimento, história familiar, oligohidrâmnio, recém-nascido com maiores peso e altura e com deformidades nos pés ou na coluna vertebral.

Vale ressaltar que o tratamento da DDQ é desafiador tanto para o ortopedista pediátrico como para o generalista já que este diferencia-se de acordo com a faixa etária do paciente, por ocasião do diagnóstico. Entretanto, em qualquer idade o principal e primordial objetivo do tratamento é obter uma redução concêntrica da cabeça femoral do acetábulo, permitindo, com isso, melhor desenvolvimento da articulação.

CONCLUSÃO

A luxação congênita do quadril (LCQ) é o não contato da cabeça do fêmur com o acetábulo e ocorre devido à flacidez ligamentar e o seu diagnóstico deve ser precoce para que o tratamento, juntamente, com a fisioterapia como também para o ortopedista pediátrico como para o generalista possa ter um bom resultado. O fisioterapeuta precisa ser capaz de pesquisar a LCQ, sempre que encontrar sinais suspeitos, tais como encurtamento aparente de uma das pernas ou limitação da abdução da coxa, em lactentes que estão sendo tratados por outros motivos. O papel do fisioterapeuta no tratamento da LCQ consiste na aplicação dos dispositivos imobilizantes, na explicação dada aos pais da criança sobre os cuidados que o caso exige e na elaboração de um programa específico de exercícios e treinamento da motricidade.

Bibliografia :

- APLEY, A. Graham; SOLOMON, Louis. Ortopedia e Fraturas em Medicina e Reabilitação. 6ª edição - Atheneu, 1996 - RJ.
- BRUSCHINI, Sérgio. Ortopedia Pediátrica. 2ª edição - 1998 – SP
- http://www.wgate.com.br/conteudo/medicinaesaude/fisioterapia/luxacao_quadril.htm
- http://www.wgate.com.br/conteudo/medicinaesaude/fisioterapia/luxacao_quadril.htm
- http://www.scielo.org/php/index.php